

病原細菌 *Aeromonas hydrophila* に感染したコイの好中球の安本小体

近藤昌和[†], 高橋幸則

Yasumoto body in the Neutrophil of Common Carp Infected with pathogenic bacterium, *Aeromonas hydrophila*

Masakazu Kondo[†] and Yukinori Takahashi

Abstract : Morphological characteristics of neutrophil in common carp, *Cyprinus carpio* infected with pathogenic bacterium *Aeromonas hydrophila* were examined by light microscopy. The neutrophil was round or oval, and larger than the neutrophil of uninfected carp. The nucleus was round to oval. The neutrophil possessed highly developed Yasumoto body (Y-body). The Y-body formed meshwork structure and basophilic staining with May-Grünwald Giemsa. The Y-body was stained with toluidine blue or hematoxylin, but not with periodic acid Schiff reaction, alcian blue, alkaline phosphatase, acid phosphatase, β -glucuronidase, α -naphthyl acetate esterase, α -naphthyl butyrate esterase, naphthol AS-D chloroacetate esterase and peroxidase.

Key words : neutrophil, common carp, Yasumoto body, *Aeromonas hydrophila*, morphology

緒 言

各種真骨魚類（条鰭綱新鰭亜綱ハレコストム区真骨亜区¹⁾）の好中球には、Romanovsky型染色性と形状が異なる複数種の顆粒が存在し、顆粒の種数は魚種によって相違することが報告されている²⁻¹⁰⁾。コイ *Cyprinus carpio*（ニシン・骨鰈下区骨鰈上目コイ目）およびスズキ目（正真骨下区棘鰭上目）のナイルティラピア *Oreochromis niloticus* とイサキ *Parapristipoma trilineatum* では、エオシン好性顆粒（ α 顆粒）、難染性顆粒（ β 顆粒）および好塩基性顆粒（ γ 顆粒）の3種類の顆粒が認められる²⁻⁵⁾。しかし、同じスズキ目のメジナ *Girella punctata*、サンフィッシュ科魚類（オオクチバス *Micropterus salmoides*、ブルーギル *Lepomis macrochirus*）およびスズキ科魚類（スズキ *Lateolabrax japonicus*、ヒラスズキ *L. latus*、タイリクスズキ *L. sp.*）では、 β 顆粒は観察されるものの、 α 顆粒と γ 顆粒は認められていない^{6-7,9)}。また、スズキ目から派生したと考えられているカレイ目（正真骨下区棘鰭上目¹²⁾）のヒラメ *Paralichthys olivaceus* にも、 β 顆粒のみが観察されている⁶⁾。さらに、

スズキ目よりも系統進化上早期に出現したカワカマス目（正真骨下区原棘鰭上目）のノーザンバイク *Exos lucius* にも β 顆粒のみが観察されている¹⁰⁾。したがって、好中球に β 顆粒のみを有する魚種の起源は、少なくとも正真骨下区原棘鰭上目カワカマス目にまで遡ると考えられる¹⁰⁾。一方、ヒラメと同様に、スズキ目から派生したと考えられているフグ目（正真骨下区棘鰭上目¹²⁾）のトラフグ *Takifugu rubripes* では、 α 顆粒と β 顆粒が観察されているが、 γ 顆粒は認められていない¹⁰⁾。

上記のコイを除く魚種では、顆粒の他に、好塩基性を示す不定形の細胞内構造物が好中球に観察されている。この構造物は、最初、ナイルティラピアにおいて認められ¹⁾、 δ 顆粒と称されてきた⁴⁻⁸⁾。しかし、同一個体の全ての好中球で観察されるのではないことから、現在では安本小体（Y小体）（Yasumoto body, Y-body）の名が付けられている^{10,11)}。Y小体の構造および機能の詳細は明らかではないが、トルイジンブルーに陽性であること、PAS染色には陰性であり、種々の脂肪染色や酵素染色にも染まらないことが報告されている⁷⁻¹¹⁾。また、細菌感染時にヒトの好中球

2007年11月22日受付。Received November 22, 2007.

水産大学校生物生産学科 (Department of Applied Aquabiology, National Fisheries University).

[†] 別刷り請求先 (Corresponding author) : konom@fish-u.ac.jp

に観察されるデーレ小体との関連も指摘されている⁷⁾。したがって、これまでに観察例のないコイにおいても、細菌感染時には、好中球にY小体が認められる可能性がある。本報告では、病原細菌 *Aeromonas hydrophila* に人為感染させたコイの好中球にY小体が出現するか否かを調べた。

材料および方法

本校小野臨湖実験実習場から搬入した雌雄各1尾のマゴイを水産大学の屋外水槽に収容し、自然産卵開始後に採卵・採精し、乾導法によって人工授精を行った。この受精卵から、親魚を育成し、その雌雄各1尾を用いて前述と同様にして受精卵を得た。孵化後、ミジンコ *Daphnia pulex* を初期餌料とし、ついで市販の配合飼料を給餌して平均体重50gに育成し、実験に用いた。ウナギから分離された *A. hydrophila* (A-3500株) を普通寒天平板培地で25℃、24時間培養後、0.9% NaCl水溶液中に、 3.2×10^9 cells/mlの濃度に懸濁した。これを、キナルジンを用いて麻酔したコイ(30尾)の腹腔内に、0.2ml注射し、上面濾過装置を備えたガラス水槽(水量約150ℓ)に10尾ずつ収容した。実験期間中は無給餌とし、水温 $23.0 \pm 1.0^\circ\text{C}$ で飼育した。なお、1日1回、飼育水の1/2量を換水した。対照として、0.9% NaCl水溶液を0.2ml注射後、同様に飼育したコイ(15尾)を用いた。注射後、経日的(1, 3, 5, 7, 16日後)にヘパリン溶液を含む注射器を用いて尾柄部血管から採血した²⁾。また、注射前の個体からも採血した。引きガラス法で血液塗沫標本を作成し、蒸留水を希釈液として用いたMay-

Grünwald Giemsa染色を施した。また、各種細胞化学染色は前報⁷⁾に従った。

結 果

感染1日後には、血液中に好中球はほとんど観察されなかった(3尾)。また、感染3日後から7日後にかけて採材した個体においても、注射前の個体(3尾)に見られる、Y小体を有さない好中球は認められなかった。しかし、感染3日後には3尾中1尾に、5日後にはいずれの個体(2尾)においても、Y小体を有する好中球が少数認められた。感染7日後では、Y小体を有する好中球が標本上に多数観察されるとともに、Y小体の数と大きさも顕著であった(2尾)。しかし、感染16日後にはY小体を有する好中球は稀であり、注射前の個体と同様の好中球が対照区のそれと同程度、標本上に観察された(2尾)。感染1, 2, 3および4日後には、それぞれ4, 8, 5および1尾が斃死したが、5日後以降には斃死は認められなかった。なお、対照区の好中球には、注射前の個体と同様に、試験期間を通じてY小体は認められなかった(各採材日につき3尾使用)。

感染7日後のコイの好中球は、直径13~16μmの円形または卵円形であり、対照区の好中球(直径10~14μm)よりもわずかに大型であった(Fig. 1)。核は円形から楕円形であり、未感染区(対照区および注射前の個体)の好中球に観察される分葉核は認められなかった。核の位置は、未感染区のそれよりも偏在しており、核染色質の色調は、未感染区が紫色であるのに対して感染区では青紫色であっ

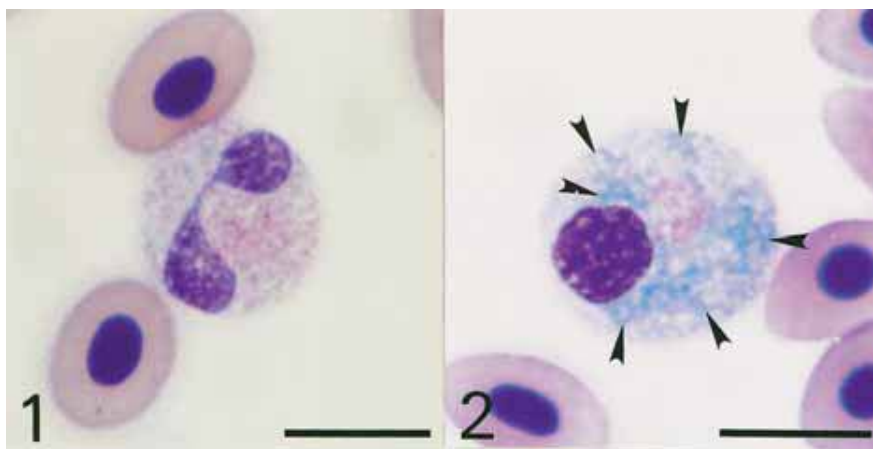


Fig. 1. Neutrophil of common carp uninfected (1) and infected (2) with *Aeromonas hydrophila*. May-Grünwald · Giemsa stain. After fixation and staining for 5 min with May-Grünwald concentrated-solution, the sample was stained again for 10 min in May-Grünwald diluted with distilled water (pH5.2), followed by staining with Giemsa diluted with distilled water at a rate of 1 : 100 for 60 min. Note Y-body (arrowheads) in 2. Bars=10 μm.

た (Fig. 1)。しかし、核内の染色質の形態には顕著な違いは認められなかった。細胞質には、豊富な難染性顆粒 (β 顆粒) とともに、未感染区に比べて少数のエオシン好性顆粒 (α 顆粒) が観察された。また、Y小体は円形、卵円形、コマ形、紐状など、形態および大きさが多様であり、網目状を呈するものも観察された (Fig. 1)。

感染7日後の好中球におけるY小体の細胞化学的特性を Table 1 に示した。Y小体は、periodic acid Schiff 反応 (PAS) に陰性であった。また、アルシアンブルー染色でも、陽性反応を示さなかった。しかし、蒸留水に溶解したトルイジンブルーによる染色では、種々の形態を示す青色の顆粒とともに、網状の陽性部位が観察された (Fig. 2-1)。また、ヘマトキシリンに対しても、トルイジンブルーと同様の染色像を呈した (Fig. 2-2)。なお、対比のために、対照区 (7日後) の好中球のトルイジンブルー染色像とペルオキシダーゼ-ヘマトキシリン染色像を Fig. 3 に示した。

オイルレッドO、ズダンⅢ染色およびズダンブラックB染色ではY小体は染色されず、また、各種酵素 (アルカリ性フォスファターゼ、酸性フォスファターゼ、 β -グルクロニダーゼ、 α -ナフチルアセテートエステラーゼ、 α -ナフチルブチレートエステラーゼ、ナフトールAS-Dクロロアセテートエステラーゼ、ペルオキシダーゼ) も、本小体には検出されなかった。

考 察

本研究の結果から、病原細菌に感染したコイでは、Y小体を有する好中球が血液中に出現することが明らかとなった。また、本小体の出現は、感染直後ではなく、斃死が収束に向かう時期において顕著であり、斃死が全く見られなくなった耐過期 (16日後) には本小体はほとんど認められなかった。以上のことから、本小体の出現は、好中球の生体防御機能の上昇や活性化と関連していると推察される。

ヘマトキシリンは、核酸に結合・呈色することから、核の染色質の染色に常用されている。また、リボ核酸 (RNA) も本染色剤に染まる。Y小体もヘマトキシリンに染まることから、本小体にはRNAが豊富に存在し、それは、RNAを構成要素として含むリボゾームに由来するのではないかと考えられる。また、Y小体は様々な形態を示し、時には紐状や網目状を呈することから、本小体は、リボゾームが付着している粗面小胞体ではないかと思われる。したがって、本小体は、細菌感染後に発現する生体防御関連タンパク質を生産する部位であると考えられる。

感染コイに認められた好中球のY小体はトルイジンブルーに陽性であるが、PAS染色やアルシアンブルー染色には陰性であった。また、種々の脂肪染色や酵素染色にも染まらなかった。これらの細胞化学的性状は、他魚種 (未感

Table 1. Summary of reactions of Y-body in neutrophil of common carp infected with *Aeromonas hydrophila* to cytochemical tests

| Test | Reaction* |
|--------------------------------------|-----------|
| Periodic acid Schiff reaction (PAS) | — |
| Alcian blue (pH1.0) | — |
| Alcian blue (pH2.5) | — |
| Toluidine blue (distilled water) | + |
| Sudan black B | — |
| Sudan III | — |
| Oil red O | — |
| Alkaline phosphatase | — |
| Acid phosphatase | — |
| β -Glucuronidase | — |
| α -Naphthyl acetate esterase | — |
| α -Naphthyl butyrate esterase | — |
| Naphthol AS-D chloroacetate esterase | — |
| Peroxidase | — |
| Hematoxylin | + |

*+, positive; —, non detection.

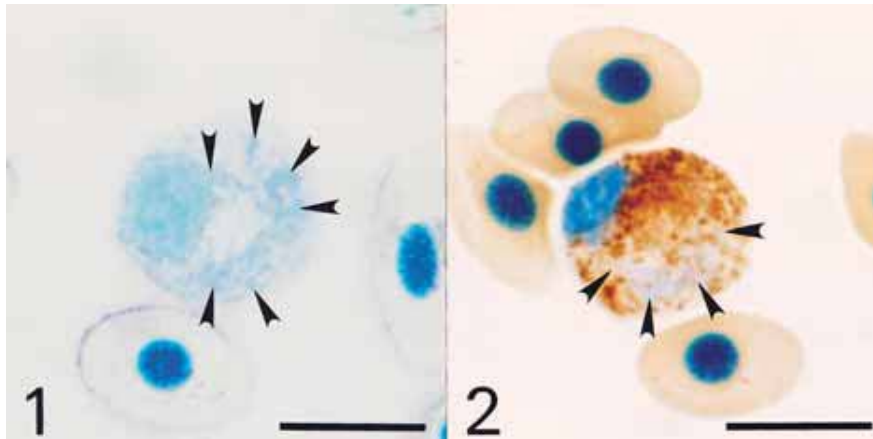


Fig. 2. Cytochemistry of Yasumoto body (Y-body) in neutrophil of common carp infected with *Aeromonas hydrophila* (7 days after infection). (1) toluidine blue in distilled water, (2) peroxidase & hematoxylin. Note Y-body (arrowheads). Bars=10 μ m.

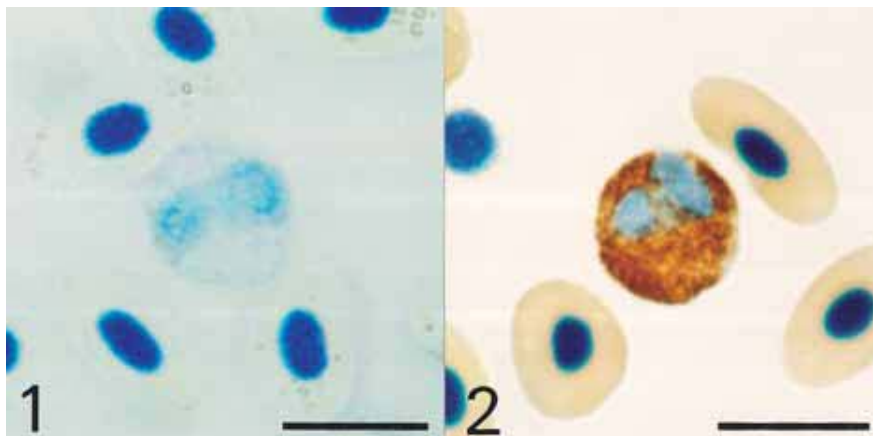


Fig. 3. Cytochemistry of neutrophil of common carp uninfected with *Aeromonas hydrophila*. (1) toluidine blue in distilled water, (2) peroxidase & hematoxylin. Y-body is not detected. Bars=10 μ m.

染魚)のY小体と類似していた⁷⁾。したがって、感染コイのY小体は、他魚種のものと同じの構造物であると考えられる。

文 献

- 1) 矢部 衛：魚類の多様性と系統分類，松井正文編 脊椎動物の多様性と系統。裳華房，東京，46-93 (2006)
- 2) 近藤昌和，安本信哉，高橋幸則：コイ好中球のメイグリユンワルド・ギムザ染色性。水大校研報，50，109-117 (2002)
- 3) 近藤昌和，安本信哉，高橋幸則：コイ好中球のアズール顆粒。水大校研報，51，17-29 (2002)
- 4) 安本信哉，近藤昌和，高橋幸則：テラピア好中球顆粒のメイグリユンワルド・ギムザ染色性。水大校研報，51，79-86 (2003)
- 5) 近藤昌和，安本信哉，高橋幸則：イサキ好中球の顆粒。水大校研報，52，45-48 (2004)
- 6) 近藤昌和，金丸俊介，高橋幸則：メジナ的好中球顆粒。水大校研報，52，67-71 (2004)
- 7) 近藤昌和，柏村直宏，金丸俊介，稲川裕之，高橋幸則：サンフィッシュ科魚類 (オオクチバス，ブルーギル) の好中球顆粒。水大校研報，53，197-202 (2005)
- 8) 近藤昌和，金丸俊介，柏村直宏，稲川裕之，高橋幸則：ヒラメおよびメジナ好中球顆粒の細胞化学的特徴。水大校研報，53，203-209 (2005)

- 9) 近藤昌和, 稲川裕之, 池田 至, 山元憲一, 高橋幸則:
トラフグ好中球の形態学のおよび細胞化学的特徴. 水
大校研報, 55, 133-139 (2007)
- 10) 近藤昌和, 稲川裕之, 高橋幸則: スズキ科魚類 (スズ
キ, ヒラスズキ, タイリクスズキ) の好中球の形態学
的および細胞化学的特徴. 水大校研報, 55, 141-147
(2007)
- 11) 近藤昌和, 高橋幸則, 山元憲一: ノーザンパイク好中
球の形態学のおよび細胞化学的特徴. 水大校研報, 56,
317-321 (2008)
- 12) Gill A C and Mooi R D: Phylogeny and Systematics of
Fishes. In: Hart P J B and Reynolds J D (eds) Hand-
book of Fish Biology and Fisheries Vol. 1. Blackwell
Publishing, Oxford, 15-42 (2002)